Centre hospitalier universitaire vaudois

CAS DE GASTRO-ENTÉROLOGIE

Dre. Jessica Ezri
Unité de gastroentérologie et hépatologie pédiatrique
DMCP – CHUV
14 avril 2016

Mustofa

- Adolescent de 15 ans originaire d'Ethiopie, en Suisse depuis 7 jours (centre de Vallorbe)
- Long voyage, sans information précise
- Consultation aux urgences de l'Hôpital d'Yverdon en raison d'un caillot de sang dans un vomissement
- Ne parle pas français, ni anglais; anamnèse avec une traductrice parlant l'amahrique

Mustofa

- Douleurs abdominales intermittentes depuis 3 ans:
  - « Crises » de 3-4 jours avec douleurs crampiformes au niveau du flanc droit, principalement lorsqu'il est à jeun
  - Douleurs épigastriques post-prandiales, ayant induit quelques réveils nocturnes
- Quelques épisodes d'hématémèse depuis 1 an, dernier il y a 4 mois
- Selles dures tous les 3-4 jours, sans diarrhée ni rectorragie. Pas de notion claire de méléna

Mustofa

- Perte pondérale de 10 kg, mise sur le compte d'un manque d'appétit et du voyage d'Ethiopie en Suisse avec un manque de nourriture
- En Ethiopie: bilan sanguin (?) et US abdominal normaux
- Aucun traitement ,ni hospitalisation

Mustofa

- Depuis 3 jours:
  - Nausées et vomissements (3x/j)
  - Douleurs abdominales, principalement au niveau de l'hémi-abdomen droit
  - Inappétence
  - Dernière selle il y a 2 jours, sans diarrhée ni rectorragie ou méléna
  - Pas d'état fébrile
- Ce matin:
  - Vomissement avec un caillot de sang frais
- AF:
  - Père connu pour des problèmes digestifs ayant nécessité une endoscopie

Mustofa

- Examen clinique
  - Poids 43.3 (<P3) ; Taille 164 (P10-25) ; BMI 16.0 kg/m² (<P3)
  - FC 70/min, TA 120/68 mmHg, FR 17/min, SaO2 100% AA, T° 36.8 °C
  - Bon état général
  - Digestif: bruits diminués en fréquence, abdomen souple, diffusément sensible à la palpation, surtout hypochondre D, foie au rebord costal, pas de rate ni de mase palpable
  - Respiratoire, ORL, uro-génital, neurologique et cutané: sp

Que faire?

Diagnostic différentiel?

Diagnostic différentiel

- Hémorragie digestive haute
- Sang naso-pharyngé dégluti, hémoptysie
- Aliments rouges/colorants

- *Münchausen by proxy*
- *Sang maternel ingéré (NN)*

Hémorragie digestive haute

Nouveau-né	1 mois – 2 ans	Enfant/adolescent
Sang dégluti	Gastrite ou ulcère de stress	Syndrome de Mallory-Weiss
Déficit en vitamine K	Maladie de reflux	Oesophagite, gastrite, ulcère (AINS, HP, …)
Gastrite ou ulcère de stress	Syndrome de Mallory-Weiss	Maladie de reflux
Maladie de reflux	Malformation vasculaire	Varices oeso./gastriques
Malformation vasculaire	Duplication	Ingestion caustique ou corps étranger
Coagulopathie	Varices oeso./gastriques	Vasculite (Henoch-Schönlein)
Allergie aux prot. bovines	Webs gastriques/duodénaux	Maladie de Crohn
	Obstruction intestinale	Obstruction intestinale
		Ulcère de Dieulafoy Hémobilie

Ensuite…

- Formule sanguine et coagulation normales (Hb 140 g/l)
- CRP négative
- ASAT, ALAT, GGT, PAL, bilirubine totale, lipase dans la norme
- Radiographies du thorax et de l'abdomen, US abdominal: normaux

- Dans la soirée, plusieurs vomissements avec traces de vieux sang

- Episode d'hématémèse importante (sang frais, 0-5-1 l)
  - Reste hémodynamiquement stable
  - Hb 115 g/l
  - Remplissage et IPP iv, transfert au CHUV

Ensuite…

- Pas de récidive des vomissements / hématémèse
- Endoscopie après 48h:

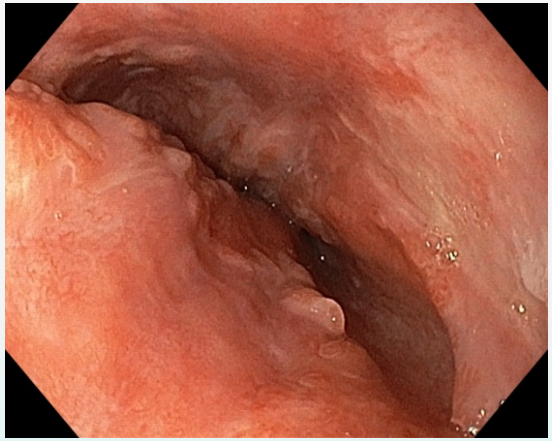

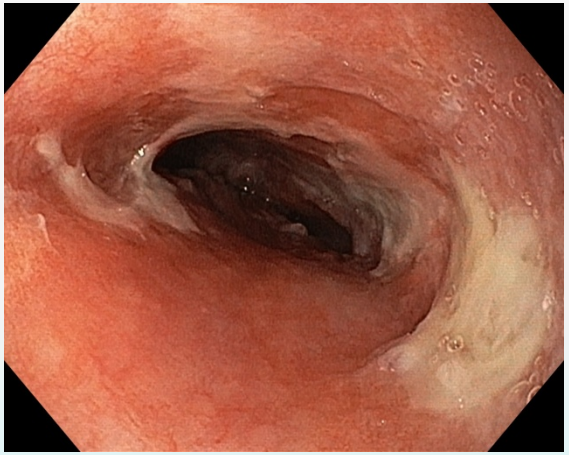

Oesophage

Ensuite…

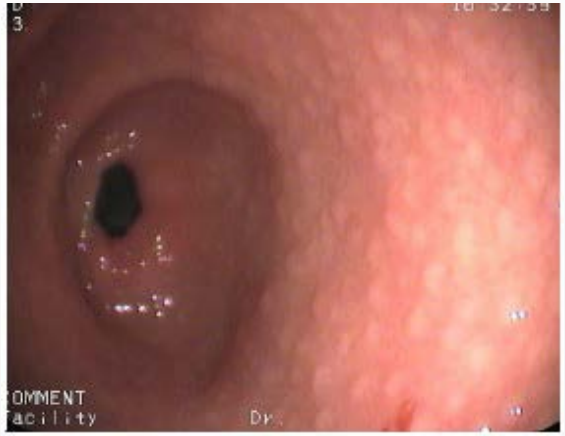

Estomac

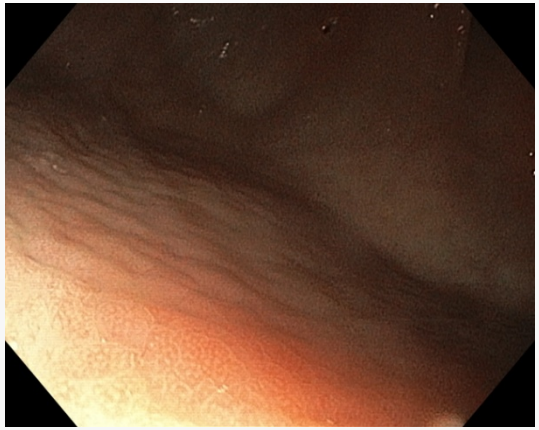

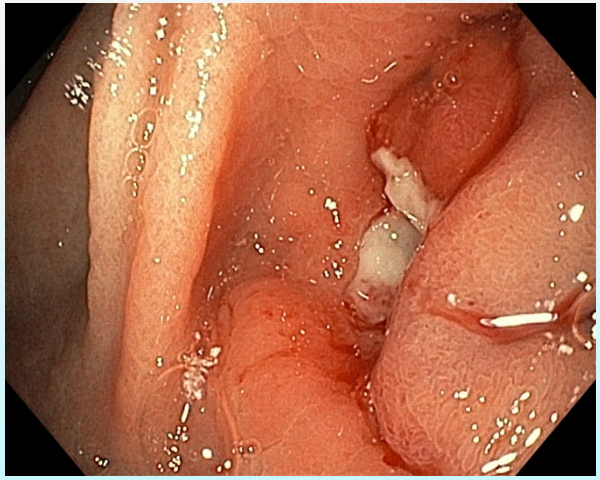

Bulbe duodénal

Ensuite…

- Biopsies:
  - Oesophagite chronique en partie folliculaire, focalement érosive
  - Pangastrite chronique modérée à sévère, sans activité significative; présence d'Helicobacter pylori
  - Duodénum: muqueuse antro-bulbaire avec inflammation chronique érosive

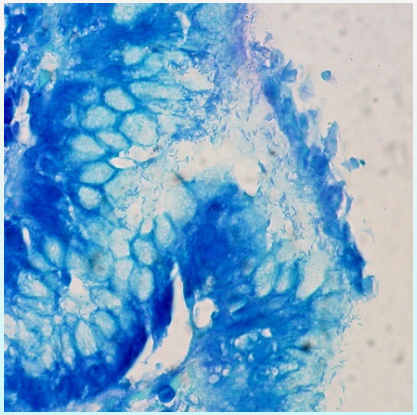

- Culture de selles:
  - Taenia saginata
    - Albendazole 10 mg/kg, dose unique

Diagnostics

- Ulcère du bulbe duodénal à Helicobacter pylori
- Parasitose intestinale à Taenia saginata
- Probable œsophagite de reflux

- Nexium 40 mg 1x/j pendant 2 mois
- Amoxicilline 1 g 2x/j et metronidazole 500 mg 2x/j pendant 2 semaines
- Endoscopie de contrôle à discuter
- Breath test pour contrôler l'éradication d'HP

- Origine de la perte pondérale et douleurs abdominales?

Hémorragie digestive haute

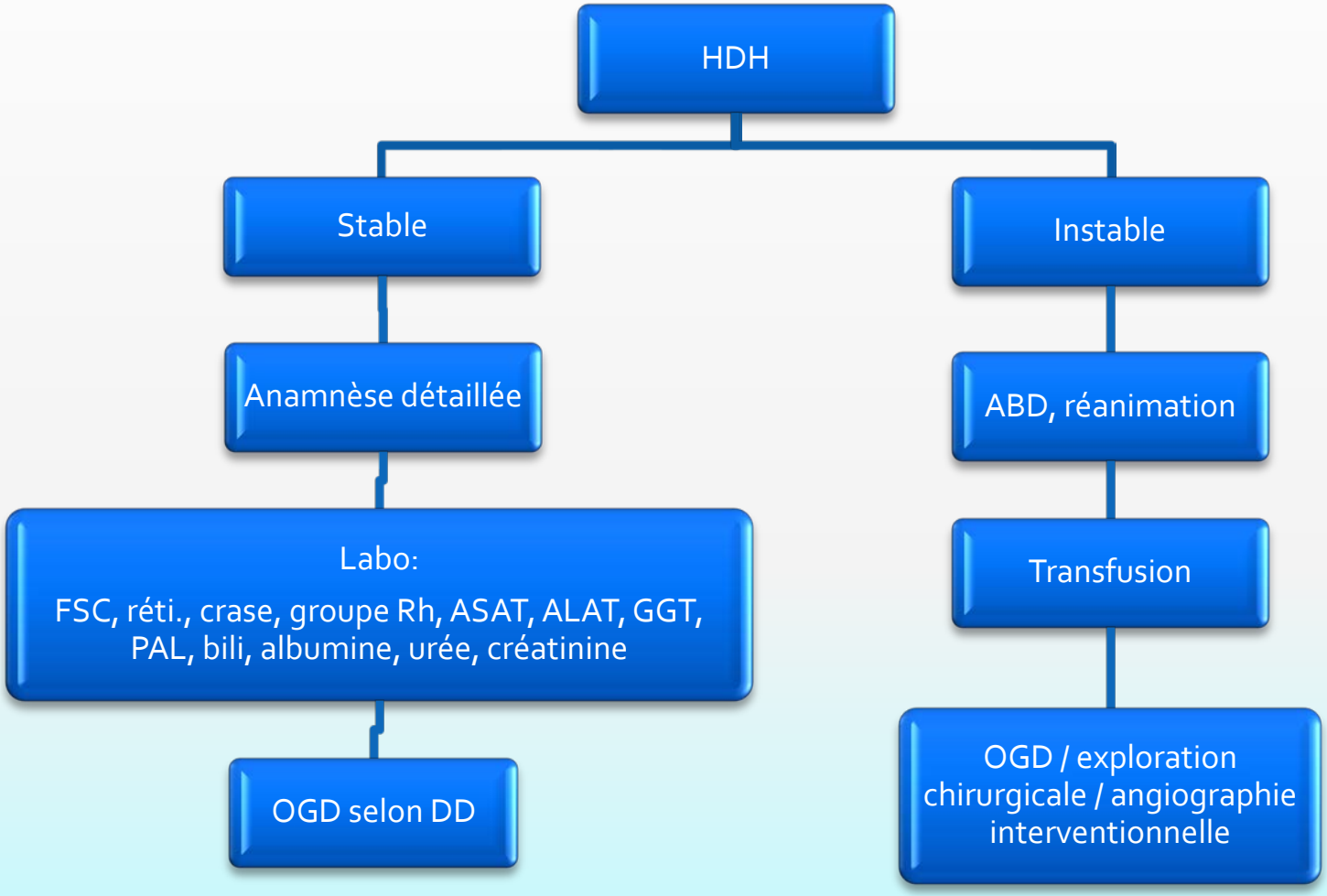

Hémorragie digestive haute

- Endoscopie : Examen de choix en cas d'hématémèse
  - Contre-indication : patient instable
  - Pas de pansement gastrique lorsqu'une OGD est envisagée !
- Radiographie : Rôle limité, utile dans la recherche de corps étranger, perforation ou obstruction intestinale
- Ultrason abdominal : Hypertension portale, grosses malformations vasculaires
- Angiographie : Alternative à l'endoscopie (diagnostic et traitement)
  - Saignement d'au moins 0.5 ml/min.
- Scintigraphie au Tc ^{99m}

Helicobacter pylori

Recommandations ESPGHAN / NASPGHAN 2011:

1. L'investigation de symptômes gastro-intestinaux doit permettre de déterminer la cause sous-jacente de ces symptômes et pas uniquement la présence d'infection à H. pylori
2. Le dépistage systématique de H. pylori n'est pas recommandé chez les enfants présentant un tableau classique de douleurs abdominales fonctionnelles
3. Le dépistage H. pylori doit être doit être considéré chez les enfants ayants des parents du 1e degré avec un cancer gastrique (ainsi que le traitement)
4. Le dépistage H. pylori doit être considéré chez les enfants avec une anémie ferriprive réfractaire au traitement (autres causes exclues)
5. Pas d'évidence suffisante concernant le rôle de H. pylori dans l'OMA, IVRS, SIDS, allergie alimentaire, retard de croissance, PTI

Koletzko et al., JPGN 2011

Helicobacter pylori

6. Le diagnostic initial d'infection à H pylori doit être basé sur un examen histopathologique positif ainsi qu'un test respiratoire à l'urée positif ou une culture positive
7. Le test respiratoire à l'urée est un test non invasif fiable à utiliser pour déterminer si H. pylori a été éradiqué
8. La détection de l'antigène H. pylori dans les selles (ELISA) est un test non invasif fiable à utiliser pour déterminer si H. pylori a été éradiqué
9. Une sérologie H. pylori dans le sérum, l'urine ou la salive n'est pas fiable pour une utilisation dans le cadre clinique.
10. Les tests de contrôle d'éradication (test respiratoire, ag selles) peuvent se faire à partir de 2 semaines après l'arrêt de l'IPP et 4 semaines après l'arrêt des antibiotiques

Koletzko et al., JPGN 2011

Helicobacter pylori

11. Le traitement d'H. pylori doit être considéré lors de sa découverte aux biopsies, en l'absence d'ulcère
12. La stratégie « test and treat » n'est pas recommandée chez l'enfant / adolescent
13. La surveillance des résistances aux antibiotiques selon la région est recommandée
14. Première ligne de traitement: IPP + amoxicilline + clarithromycine ou metronidazole / thérapie séquentielle / bismuth + amoxicilline + metronidazole
15. Un antibiogramme est recommandé avant de débuter un traitement antibiotique (haute résistance à la clarithromycine)
16. Traitement antibiotique de 7 à 14 jours (couts, adhérence, effets secondaires)
17. Un contrôle de l'éradication est recommandé 4 à 8 semaines après la fin du traitement

Koletzko et al., JPGN 2011

Helicobacter pylori

TABLE 1. First-line treatment recommendations for *H pylori* eradication in children

PPI ($1-2\,mg \cdot kg^{-1} \cdot day^{-1}$) + amoxicillin ($50\,mg \cdot kg^{-1} \cdot day^{-1}$) + metronidazole (20 mg kg day)*
PPI ($1-2\,mg \cdot kg^{-1} \cdot day^{-1}$) + amoxicillin ($50\,mg \cdot kg^{-1} \cdot day^{-1}$) + clarithromycin ($20\,mg \cdot kg^{-1} \cdot day^{-1}$)*
Bismuth salts (bismuth subsalicylate or subcitrate $8\,mg \cdot kg^{-1} \cdot day^{-1}$) + amoxicillin ($50\,mg \cdot kg^{-1} \cdot day^{-1}$) + metronidazole ($20\,mg \cdot kg^{-1} \cdot day^{-1}$)*
PPI ($1-2\,mg \cdot kg^{-1} \cdot day^{-1}$) + amoxicillin ($50\,mg \cdot kg^{-1} \cdot day^{-1}$) for 5 days then PPI ($1-2\,mg \cdot kg^{-1} \cdot day^{-1}$) + clarithromycin ($20\,mg \cdot kg^{-1} \cdot day^{-1}$) + metronidazole ($20\,mg \cdot kg^{-1} \cdot day^{-1}$) for 5 days

Maximum daily dose for amoxicillin 2000 mg, for metronidazole 1000 mg, for clarithromycin 1000 mg/day. PPI = proton pump inhibitor.
* Administered twice daily for 10 to 14 days.

Koletzko et al., JPGN 2011

Helicobacter pylori

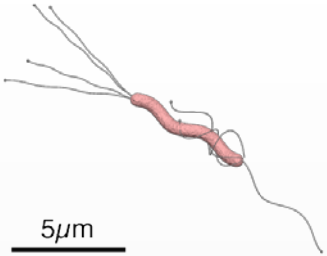

- Bactérie gram nég. qui infecte la muqueuse gastrique
  - Vit exclusivement dans l'estomac humain
    - Seule bactérie connue pouvant survivre dans un environnement aussi acide
  - Responsable de 80 % des ulcères gastro-duodénaux
  - Chez beaucoup d'humains infectés, la maladie reste asymptomatique (trouvée chez 50 % des humains)

Helicobacter pylori

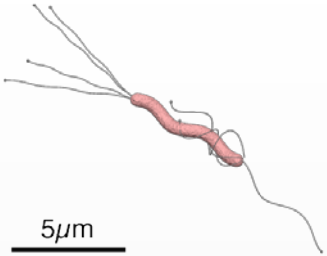

- Déjà présent dans l'estomac d'environ la moitié des Homo sapiens il y a 58'000 ans
- Environ deux tiers de la population mondiale est infectée par cette bactérie
- Le taux d'infection varie d'un pays à l'autre : plus élevé dans les pays du Tiers-Monde
- Le taux d'infection est essentiellement en fonction des conditions d'hygiène, ainsi que du degré d'utilisation des antibiotiques

Macroscopie

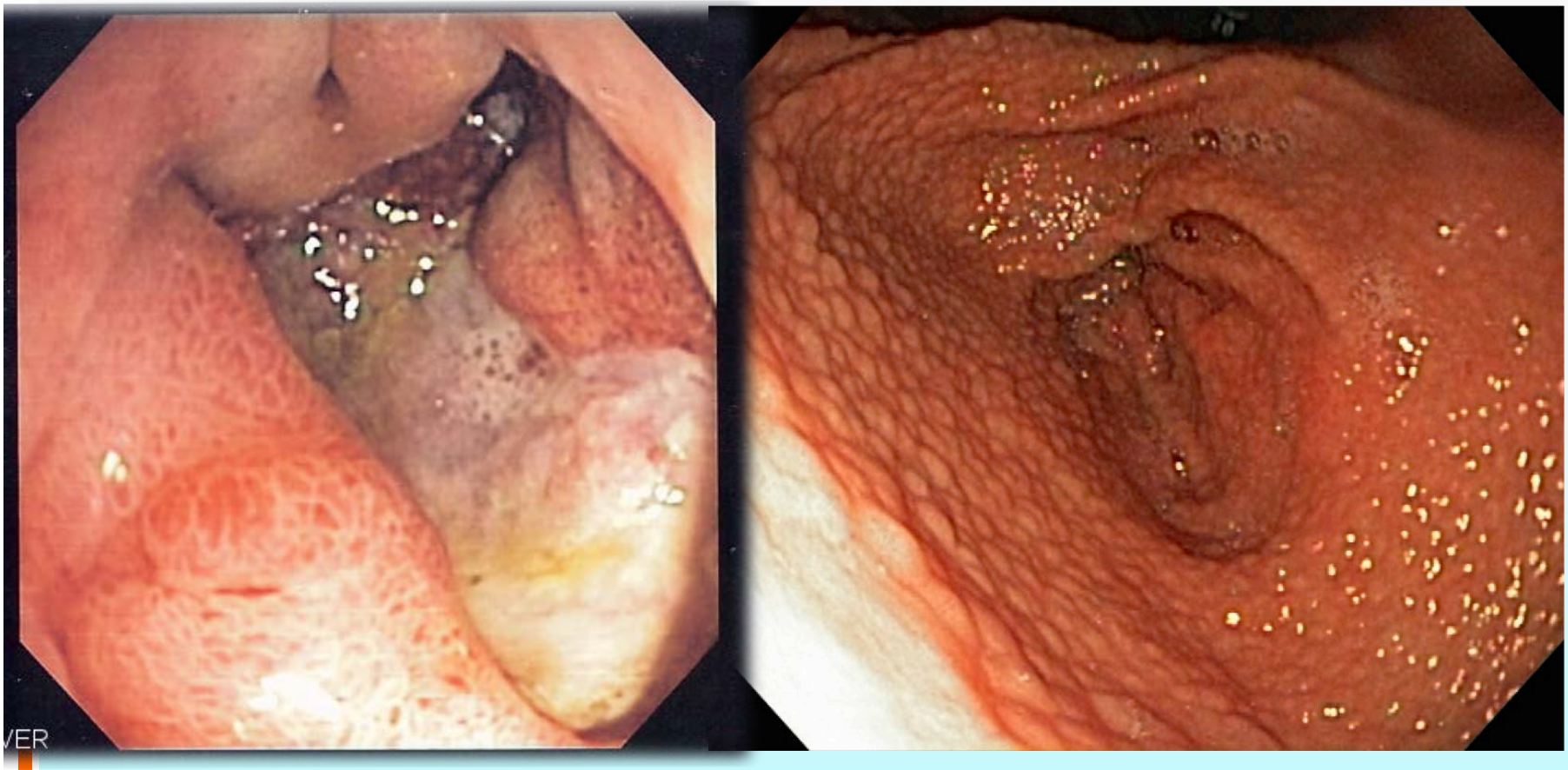

Microscopie

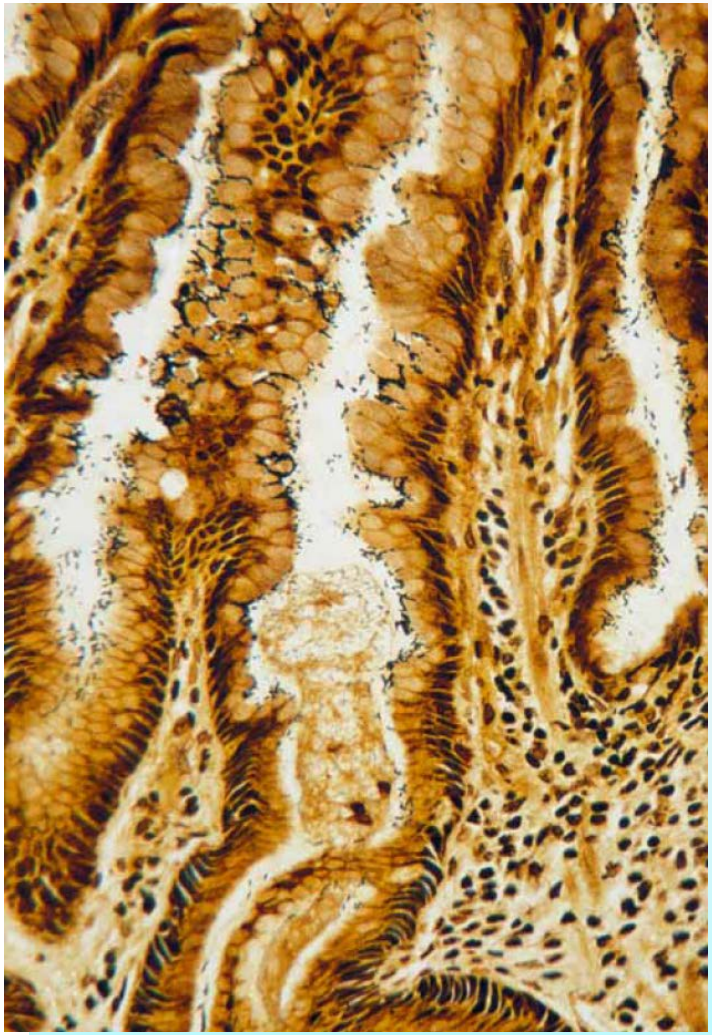

Silver staining

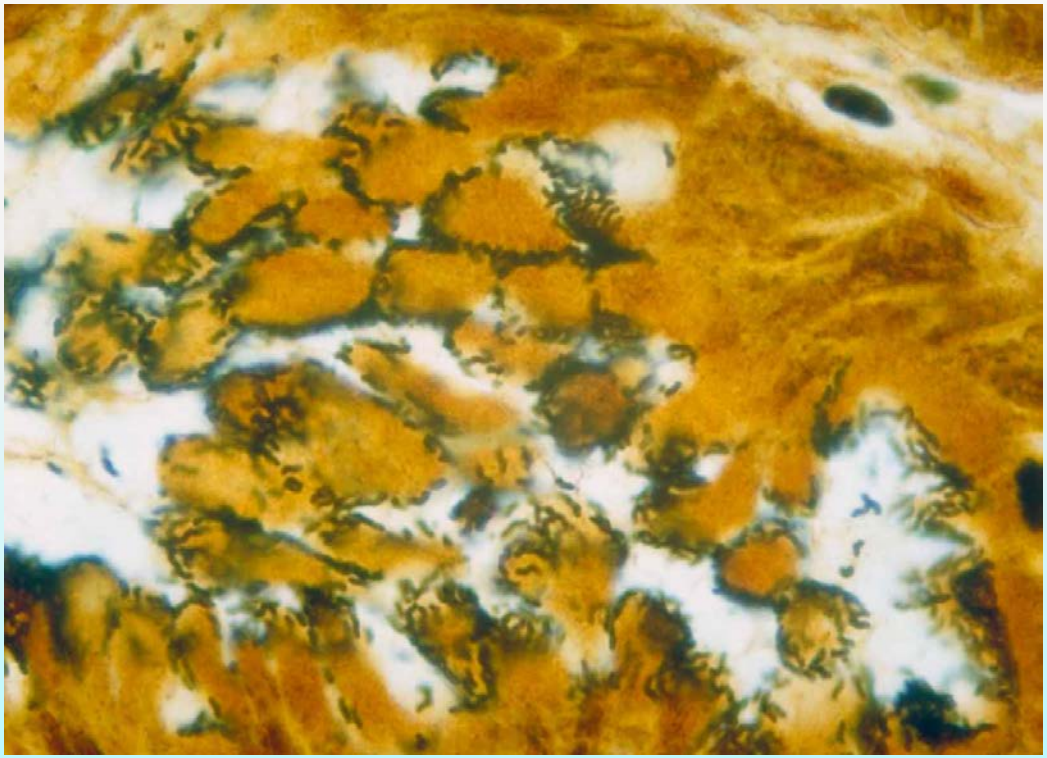

Transmission

- Isolée dans des selles, de la salive et sur des plaques dentaires… la transmission est possible par
  - ingestion d'aliments ou d'eau contaminés
  - par les selles
  - par voie gastro-orale

- Infection persiste durant toute la vie (sans AB)

- Le système immunitaire humain n’est pas capable d'éradiquer cette bactérie

Symptômes

- L'infection est le plus souvent asymptomatique (70 à 80 % des cas)
- Non-spécifiques ou induits par une autre pathologie associée

Diagnostic

- Par mise en culture de tissus supposés contaminés par le micro-organisme
  - Un test à l'uréase peut être fait directement

- *Breath test par ingestion d'urée marquée au carbone 13*
- *Par recherche des antigènes bactériens dans les selles*

Maladies liées à cette affection

- Dyspepsie non ulcéreuse
- Ulcère gastrique et/ou duodénal
- Gastrite chronique
- Métaplasie intestinale traduisant un stade pré-cancéreux
- Cancer (adénocarcinome de l'estomac et lymphome de MALT gastrique)
- Malabsorption de la vitamine B12
- Gastrite atrophique entraînant une hypochlorydrie voire une achlorhydrie
- Maladie de Parkinson

Proposition selon guidelines

- Traitement:
  - Trithérapie:
    - IPP + amoxicilline + clarithromycine ou métronidazole
  - Quadrithérapie:
    - IPP + amoxicilline + clarithromycine ou métronidazole + sel de bismuth
- Durée du traitement:
  - Durée de la trithérapie (7)–14 jours
- Résistance aux antibiotiques de HP/Compliance