Symposium annuel
Centre cérébrovasculaire - CHUV
Jeudi 28 septembre 2017

Causes génétiques des Accidents Vasculaires Cérébraux

G Sirimarco, MD, PhD

Centre Cérébrovasculaire
Service de Neurologie
Départment des Neurosciences Cliniques
CHUV-Lausanne

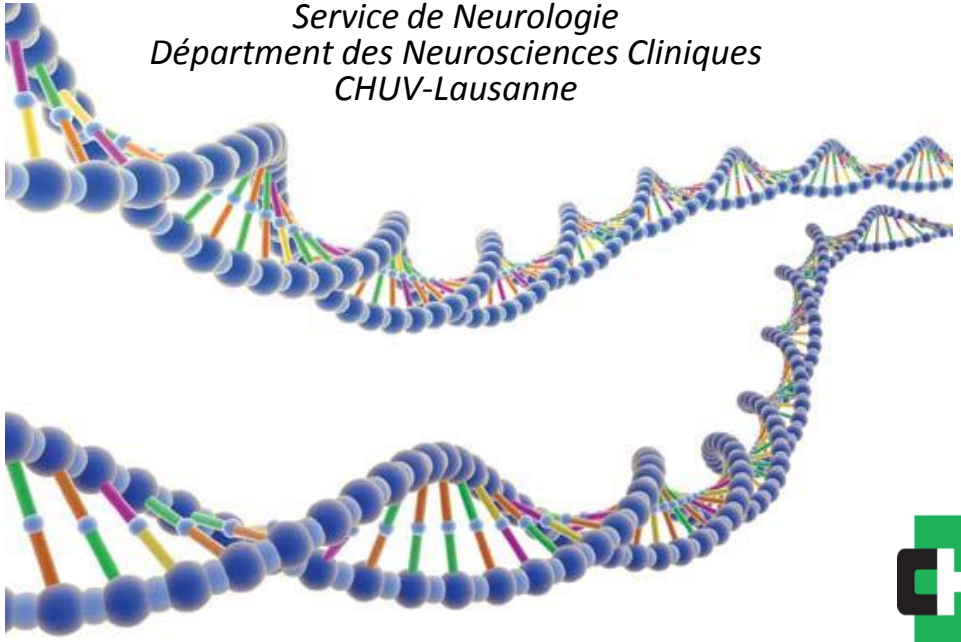

UNIL | Université de Lausanne

CHUV Centre Cérébrovasculaire

Approche diagnostique

Quand suspecter une cause génétique?

- Sujet jeune (<55 ans)
- Pas ou peu de FRVs
- Pas de cause
- Tableau atypique

  →Clinique & radiologie

Causes génétiques d'AVC

Vasculopathies

- CADASIL
- CARASIL
- COL4A1
- Angiopathies amyloides héréditaires
- Cavernomatoses familiales
- Rendu-Osler
- Vasculopathies cérébro-rétiniennes (HERNS)
- CRMCC et COATS
- PADMAL
- Ehlers-Danlos IV
- Marfan
- Pseudoxantome élastique
- Neurofibromatose type 1
- Moya-Moya familiaux

Métaboliques

- Maladie de Fabry
- Mitochondriopathies
- Hyperhomocystéinémie
- Dyslipidémie familiale

Cardiologiques

- Myxomes familiaux
- Cardiomyopathies familiales
- Arythmies familiales

Hématologiques

- Drépanocytose
- Thrombophilies

Causes génétiques d'AVC

Vasculopathies

- CADASIL
- CARASIL
- COL4A1
- Angiopathies amyloides héréditaires
- Cavernomatoses familiales
- Rendu-Osler
- Vasculopathies cérébro-rétiniennes (HERNS)
- CRMCC et COATS
- PADMAL
- Ehlers-Danlos IV
- Marfan
- Pseudoxantome élastique
- Neurofibromatose type 1
- Moya-Moya familiaux

Métaboliques

- Maladie de Fabry
- Mitochondriopathies
- Hyperhomocystéinémie
- Dyslipidémie familiale

Cardiologiques

- Myxomes familiaux
- Cardiomyopathies familiales
- Arythmies familiales

Hématologiques

- Drépanocytose
- Thrombophilies

CADASIL

Cerebral Autosomal Dominant Arteriopathy with Subcortical Infarcts and Leukoencephalopathy

Mutation du gène NOTCH3→synthèse R transmembranaire CML →**accumulation** paroi vasculaire + GOM

Prévalence: 4,15/100 000 habitants

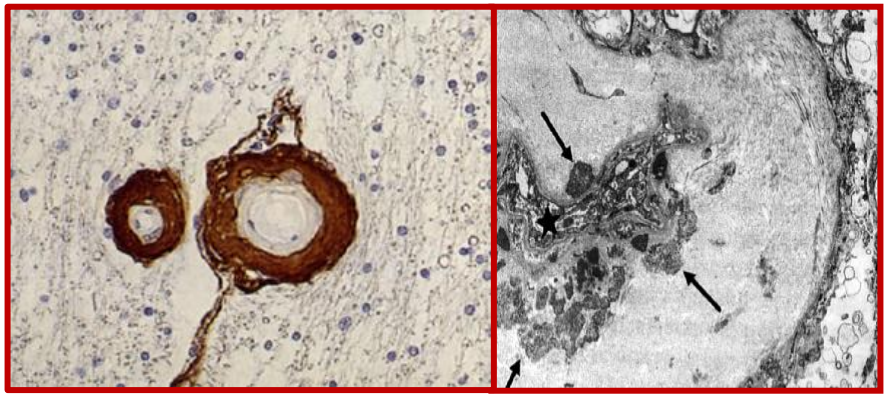

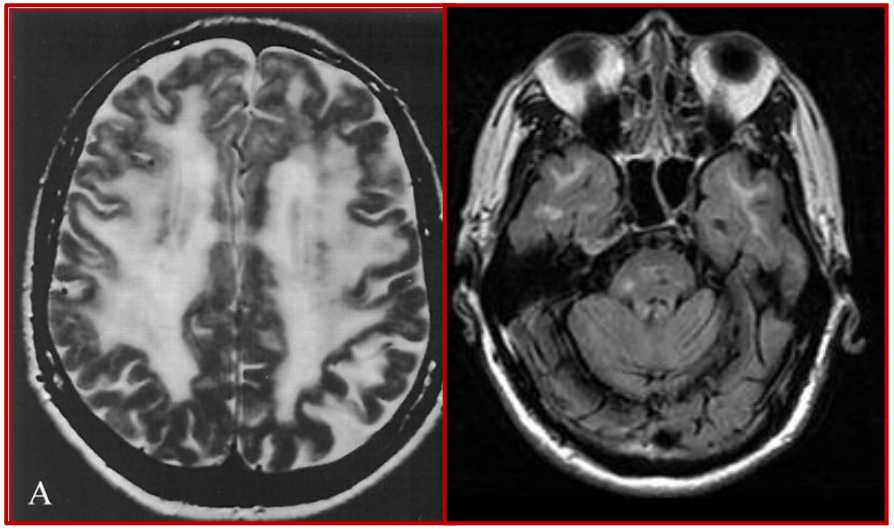

UNIL | Université de Lausanne

Joutel et al. Lancet 2002; Ruchoux et al, Acta Neuropathol, 2000; Razvi et col, 2002

CADASIL

- *Début 30-40 ans*
- *Migraines avec aura*
- *Troubles de l'humeur*
- *Infarctus lacunaires*
- Démence vasculaire

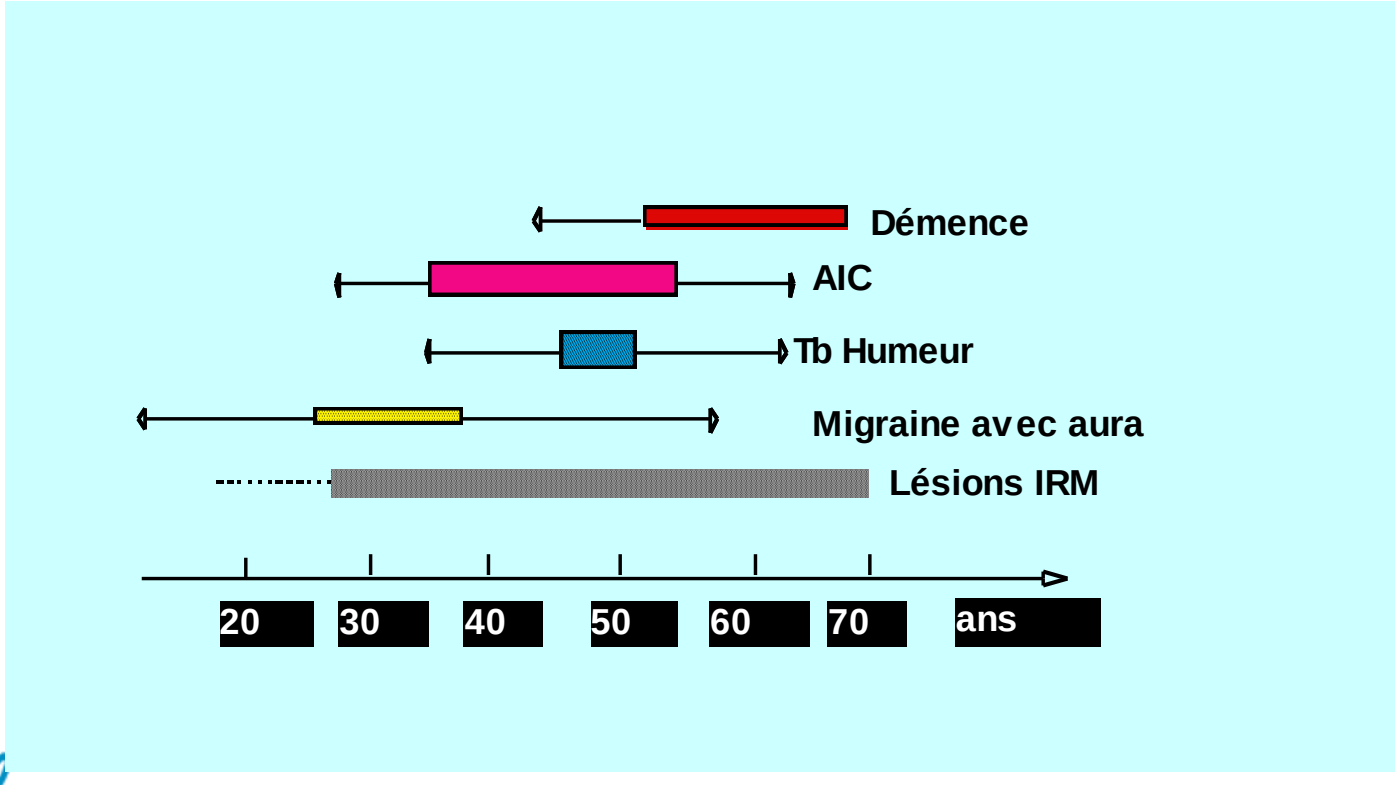

UNIL | Université de Lausanne

Chabriat et al, Lancet 1995

CADASIL vs Leucoaraiose

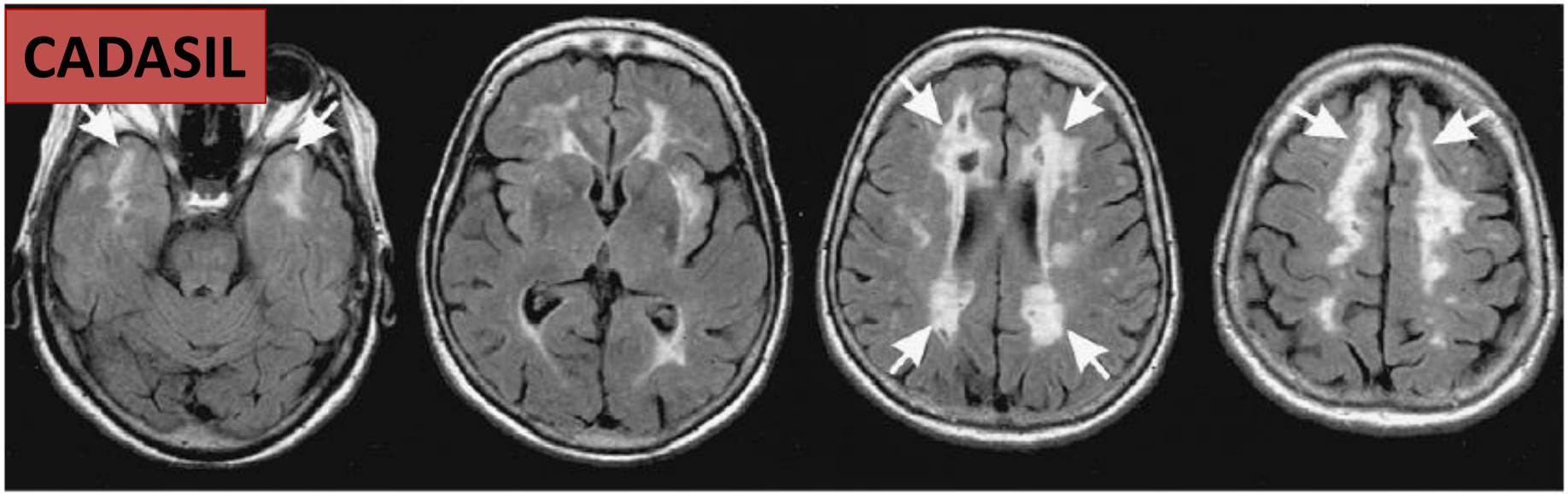

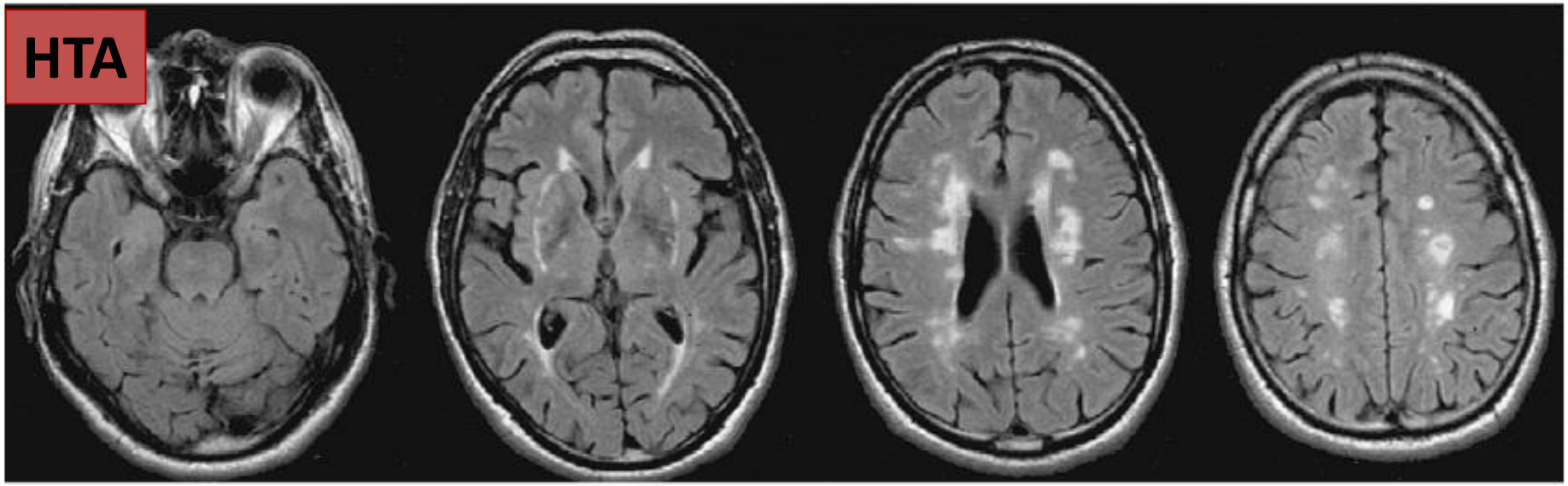

Dichgans M et al, Radiology, 2001

CADASIL vs Leucoaraiose

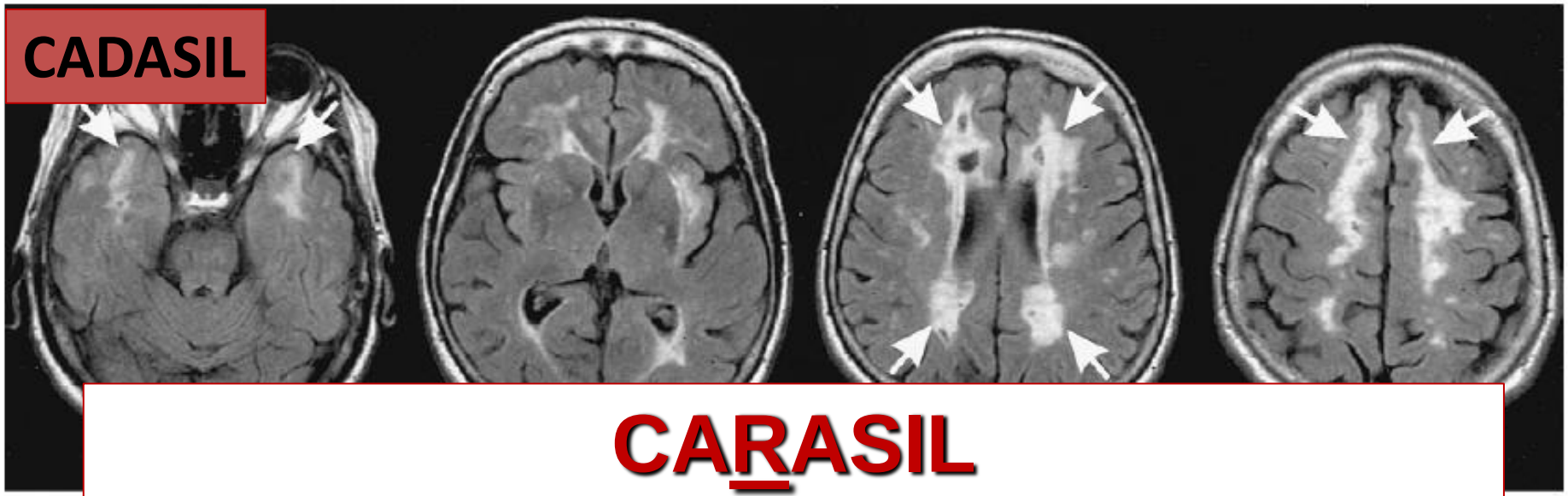

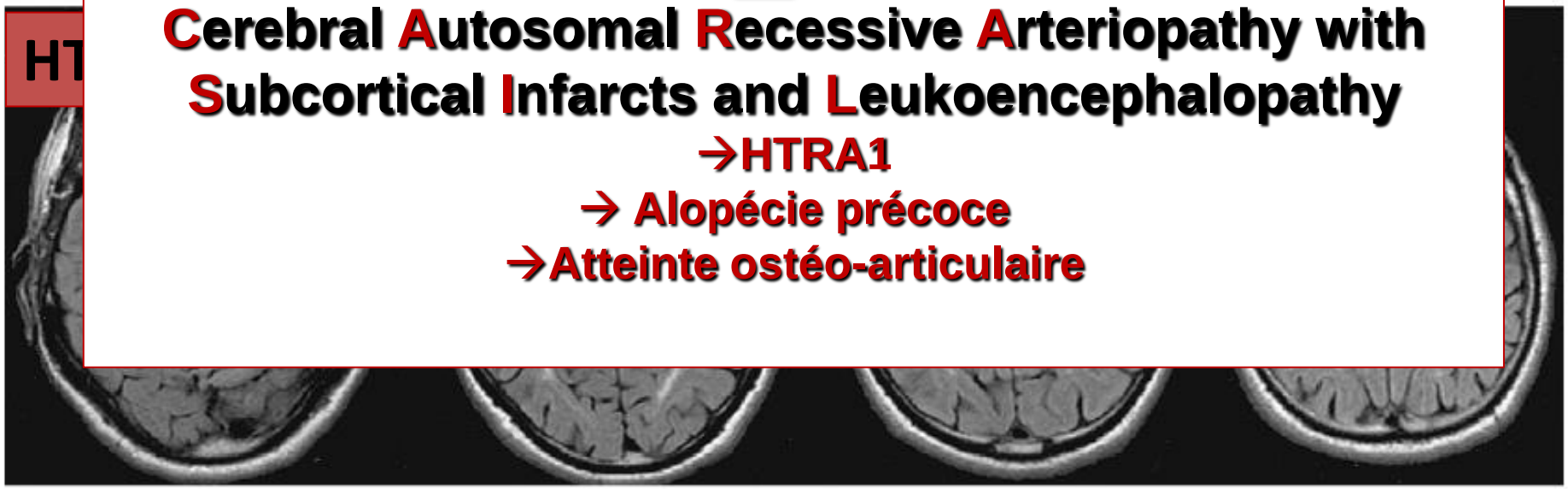

CARASIL

Cerebral Autosomal Recessive Arteriopathy with Subcortical Infarcts and Leukoencephalopathy

→HTRA1

→ Alopécie précoce

→Atteinte ostéo-articulaire

Dichgans M et al, Radiology, 2001

COL4A 1

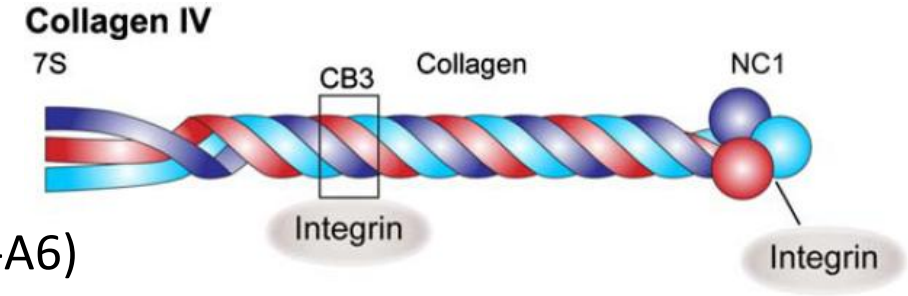

- Six collagènes IV: α1 - α6 (A1-A6)
- Exprimée dans toutes les membranes basales

- **Autosomique dominante**
- Depuis 2005 >40 mutations >100 pts

- **Formes pédiatriques&adultes**

- **Porencéphalie** (≈ 40%)

- AVC de l'adulte jeune (<55 ans)
- **Hémorragie cérébrale** (≈10%)
- Infarctus cérébral profond (≈4%)
- **Maladie des petites artères**

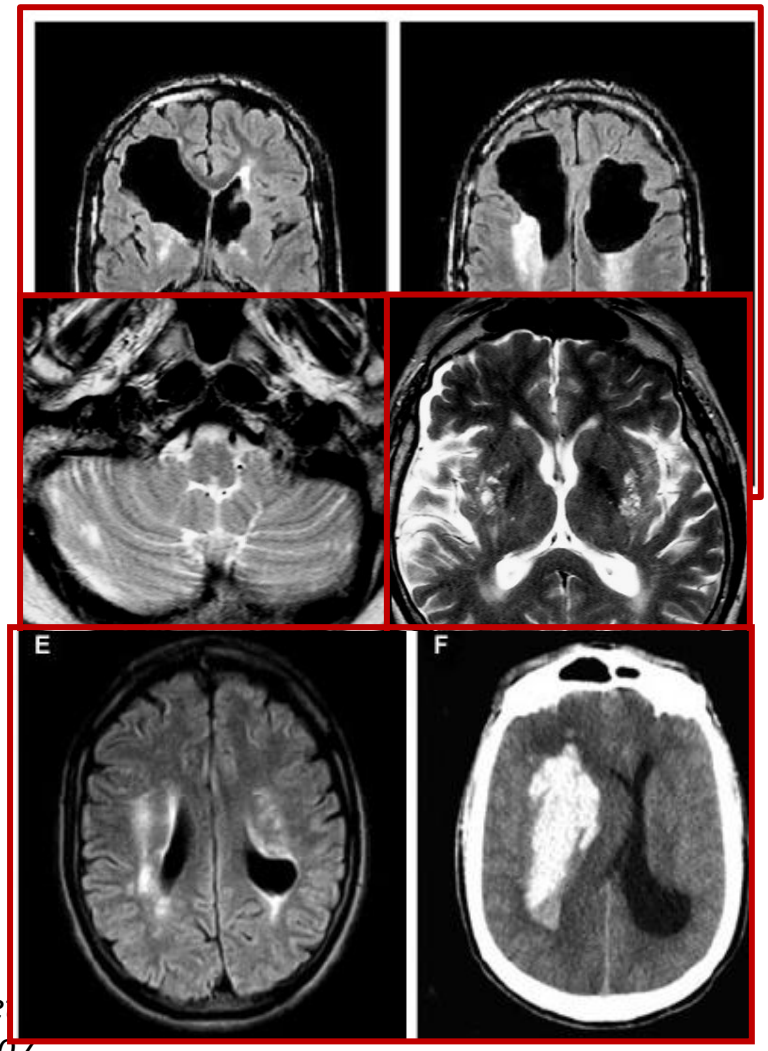

Meuwissen et al, Neurology 2011; De Vries e
Ann Neurol 2009; Sibon et al, Ann Neurol 2007

UNIL | Université de Lausanne

COL4A1 – signes extra neuro

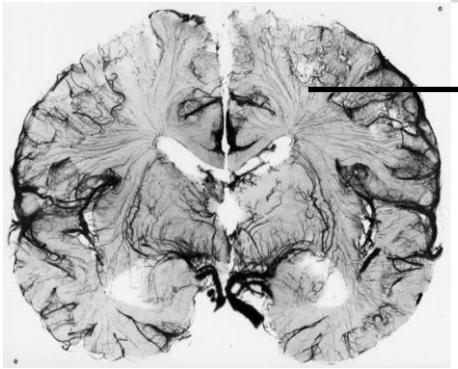

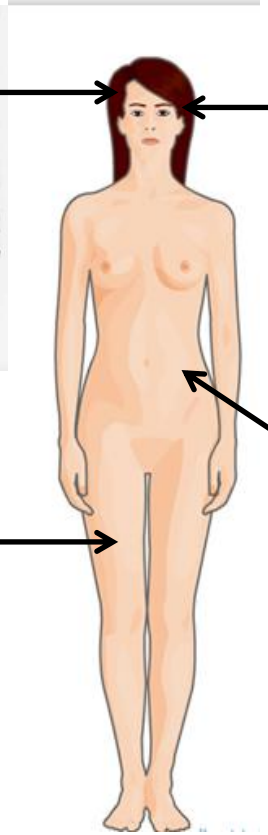

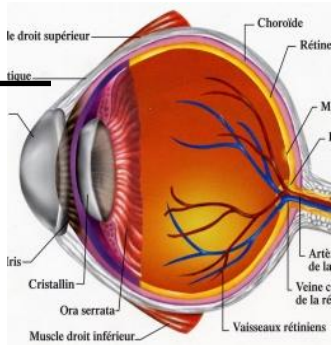

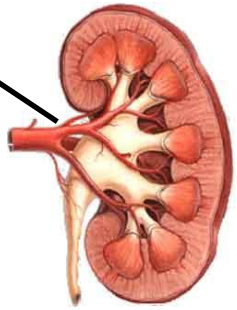

Crampe
Myalgies
CPK 2-3N

Sibon et al, Ann Neurol 2009; Alamowitch et al, Neurology 2009 ; Coupry e t al, Arch Oph 2010; Plaisier et al N Engl J Med 2007; Am J Hum Genet, 2012

COL4A1 – signes extra neuro

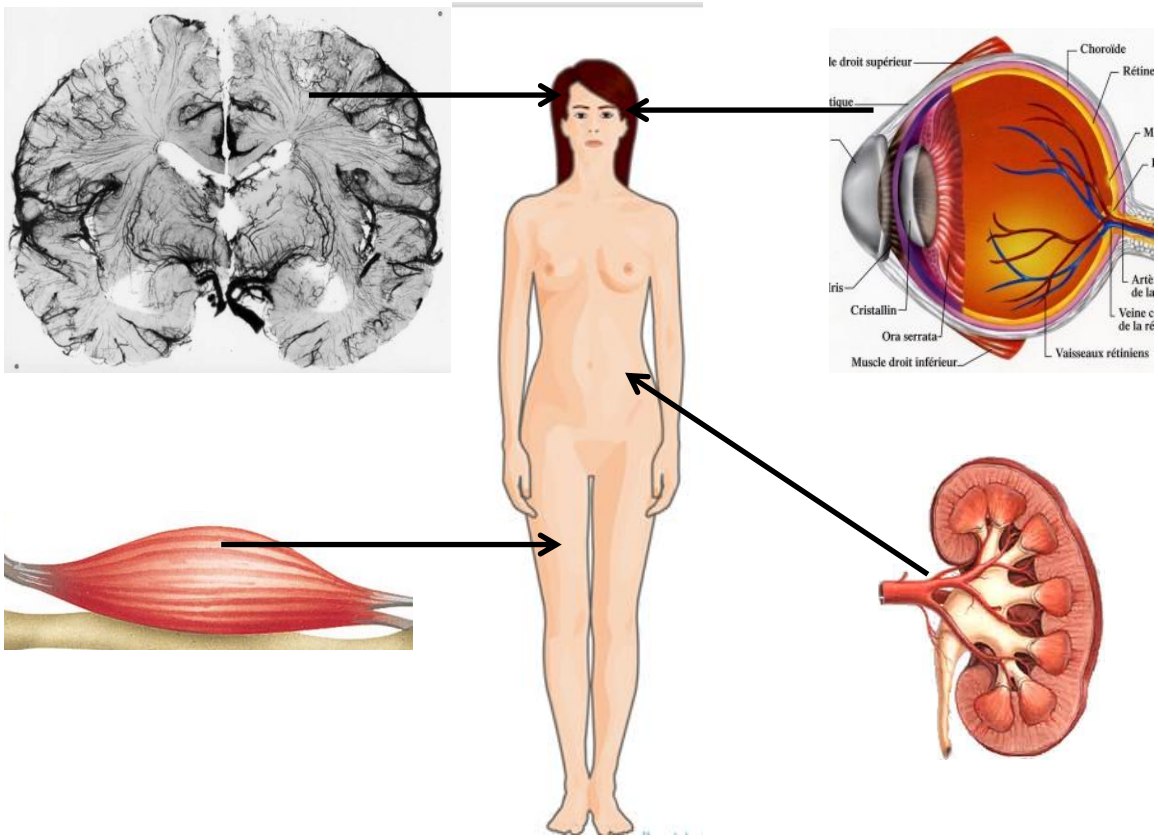

Sibon et al, Ann Neurol 2009; Alamowitch et al, Neurology 2009 ; Coupry e t al, Arch Oph 2010; Plaisier et al N Engl J Med 2007; Am J Hum Genet, 2012

COL4A1 – signes extra neuro

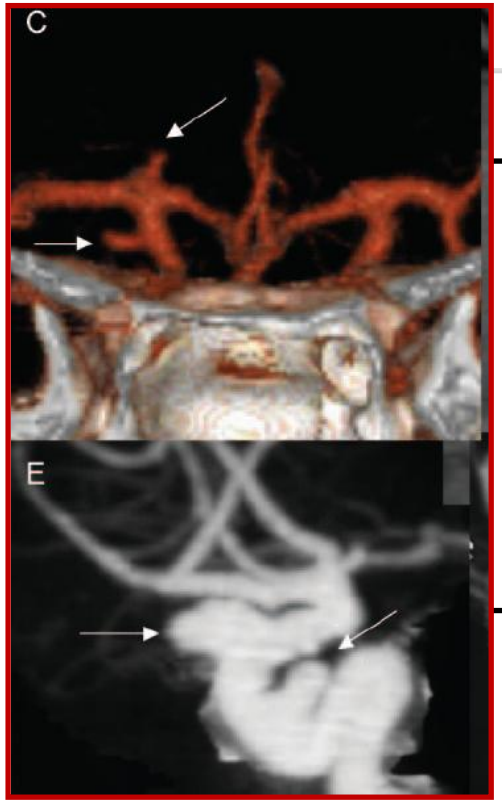

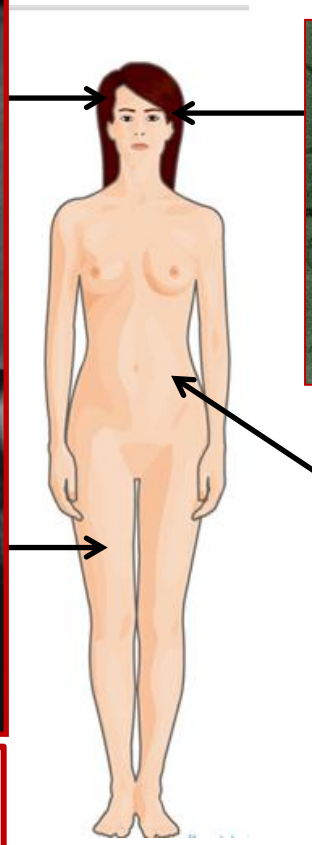

Crampes
Myalgies
CPK 2-3N

Sibon et al, Ann Neurol 2009; Alamowitch et al, Neurology 2009 ; Coupry e t al, Arch Oph 2010; Plaisier et al N Engl J Med 2007; Am J Hum Genet, 2012

HANAC

Hereditary Angiopathy with Nephropathy, Aneurysm and Cramps

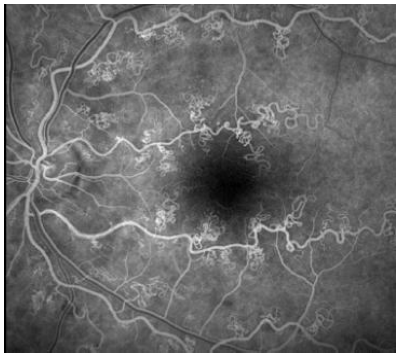

- ≈20% des cas
- Crampes musculaires ou Myalgies, CPK 2-3N
- Hématurie bénigne, Kystes rénaux, Insuffisance rénale
- Tortuosités des artérioles rétiniennes
- Microangiopathie cérébrale paucisymptomatique
- +/- Raynaud, Tbles du rythme
- Anévrysmes Intracrâniens

The NEW ENGLAND JOURNAL of MEDICINE

ORIGINAL ARTICLE

COL4A1 Mutations and Hereditary Angiopathy, Nephropathy, Aneurysms, and Muscle Cramps

N Engl J Med 2007;357:2687-95.

UNIL | Université de Lausanne

CHUV Centre Cérébrovasculaire

COL4A2

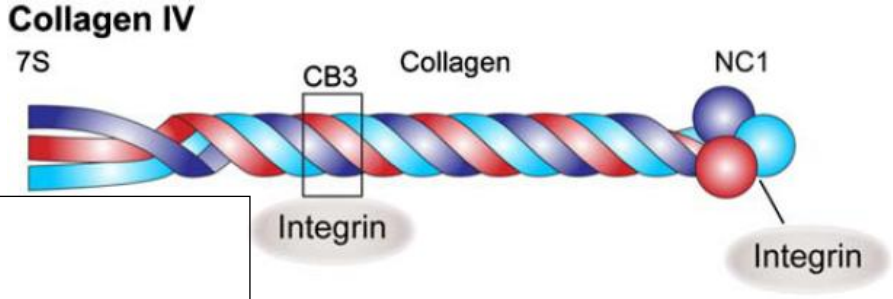

De Novo and Inherited Mutations in *COL4A2*, Encoding the Type IV Collagen α2 Chain Cause Porencephaly

Yuriko Yoneda,[1] Kazuhiro Haginoya,[2,3] Hiroshi Arai,[4] Shigeo Yam
Hiroshi Doi,[1] Noriko Miyake,[1] Kenji Yokochi,[6] Hitoshi Osaka,[7] Mi
and Hirotomo Saitsu[1,*]

Am J Hum Genet, 2012

COL4A2 Mutations Impair COL4A1 and COL4A2 Secretion and Cause Hemorrhagic Stroke

Marion Jeanne,[1] Cassandre Labelle-Dumais,[1] Jeff Jorgensen,[1] W. Berkeley Kauffman,[1] Grazia M. Mancini,[2] Jack Favor,[3] Valerie Valant,[4,5,6] Steven M. Greenberg,[4] Jonathan Rosand,[4,5,6] and Douglas B. Gould[1,*]

Tableau similaire à COL4A1

- Porencéphalie, souffrance néonatale
- Hémiparésie infantile
- Pénétrance variable

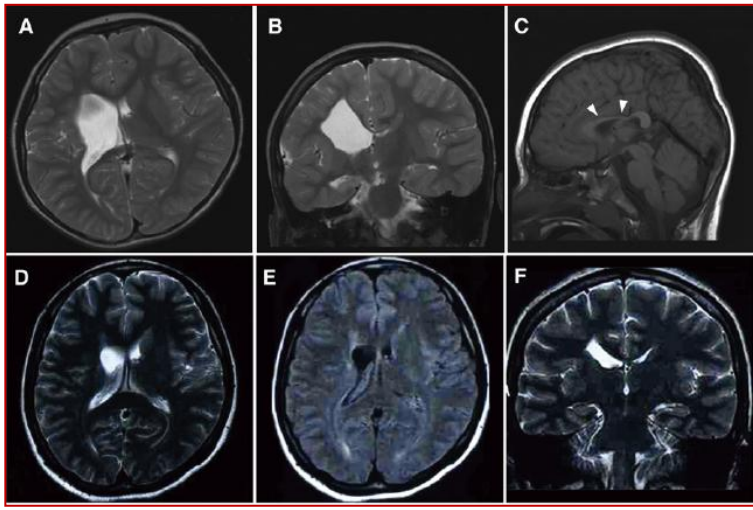

Modèles animaux

- Hémorragies cérébrales
- COL4A2 < *COL4A1*

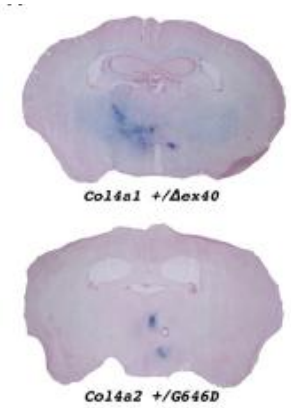

UNIL | Université de Lausanne

CHUV Centre Cérébrovasculaire

Angiopathies Amyloïdes héréditaires

Dépôt de substance amyloïde dans la paroi des vaisseaux ± tissu cérébral

- **Autosomique dominante, Prévalence : <1 / 1 000 000**
- **Hémorragies lobaires**, infarctus, démence, HSSB, ± atteinte extra-neuro
- **Patient plus jeune- sévérité** des symptômes - décès précoce
- **Microhémorragies prédominantes cortico-sous-cortical**
- **Macro-hémorragies lobaires**
- Leucoencéphalopathie

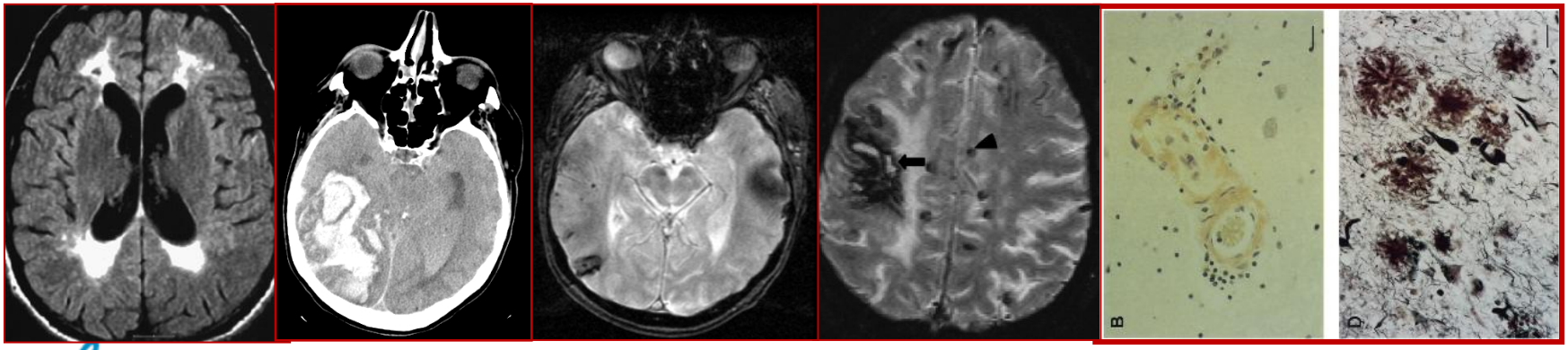

Angiopathies Amyloïdes héréditaires

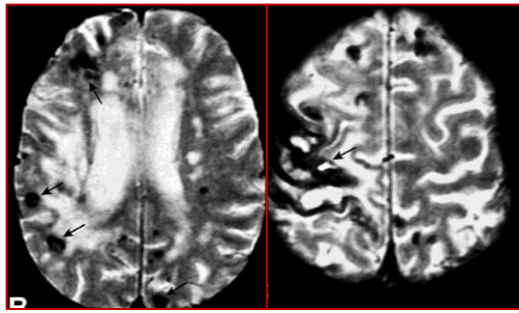

- **Accumulation protéine Aβ amyloîde**
  - **Mutation APP** (Kr 21) → **hémorragies lobaires (25%), MA précoce**
    → type Hollandaise, italienne, Flamande, Iowa, arctique
  - **Mutation Préséniline** (PSEN1-2)→ MA précoce < 60 ans, HIC rare

- **Autres mutations**
  - **Amyloïdose familiale oculoleptoméningé**: mutation Transthyrétine (Kr 18) →Dépôts lepto-meningés et dans le vitrée, HSA→ Démence-Epilepsie-Ataxie-Spasticité
  - **Mutation Cystatine C (Kr 20), type Islandais** → Dépots amyloides vaisseaux, ganglions, rate, glandes salivaires, peau→ 1 ou plusieurs hématomes → démence ou décés
  - Bri , type Britannique, Gelsoline (Finlandaise), Protéine prion
    →**Hémorragies cérébrales rarement au premier plan**

Van Rooden, Stroke 2009; Hoe RH et coll, Ophtalmology 2007

Cavernomatoses familiales

- **Forme familiale : 10-20 % des cas**. Prévalence : 1-5 / 10 000
  - →plus élevé chez les Hispano-américans: 50% (effet fondateur)
- **Autosomique dominant , pénétrance incomplète**
  - →**3 gènes**:CCM1 *(7q, 40%,Protéine Krit1)*, CCM2 *(7p, 20%, Protéine MGC4607)*, CCM3 *(3q, 40%, Protéine Pdcd10)* →Non détection dans 40%
- **Lésions multiples** > 75% des cas
- **Atteintes extraneurologiques**
  - → atteinte **cutanée, rétinienne**
- Corrélation avec l'âge
  - →**3X plus de lésion après 50 ans**, **progressive**

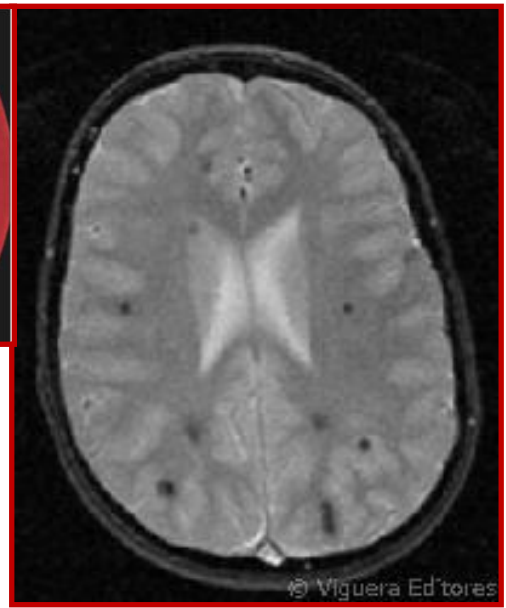

Labauge et coll, Arch Opht 2006

Maladie de Rendu-Osler-Weber

Hereditary hemorrhagic telangiectasia

- Autosomique dominante → chromosome 9. Prévalence : 1-5 / 10 000
- Multiples télangiectasies cutanéo-muqueuses, MAV viscérales → épistaxis chroniques et anémiantes
- **10% atteinte neurologique**
- **Associés aux malformations artero-veineuses pulmonaires (PAVM)**
  - AVC ischémique sur embolie paradoxal
  - Abcès, méningite bactérienne
  - Hypoxie chronique
- **MAV SNC → hémorragies intracérébral et spinales**

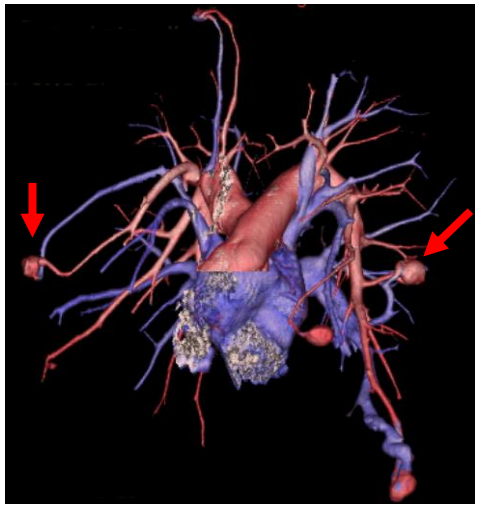

Rendu 1896, Osler&Weber 1901 and 1908

Tsetsou & Michel, Cerebrovasc Dis 2013 Correia & Michel, in: Uncommon Causes of Stroke, 3rd edition

Causes genetiques de dissections

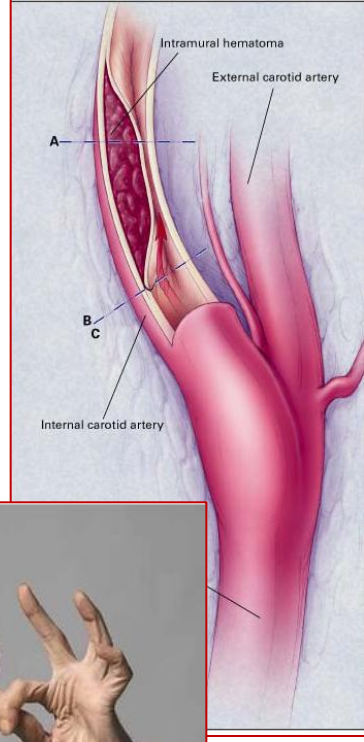

- **Ehlers Danlos**
  - Autosomique Dominante → COL3A1
  - Atteinte cutanée, articulaire
  - Rupture vasculaire, utérine, splénique
  - Dissection, fistule, anévrysmes
- **Syndrome de Marfan**
  - AD → Fibrilline type 1
  - Manifestations cardiovasculaires, musculo-squelettiques, ophtalmo
  - Anévrysme de l'aorte
- **Ostéogenèse imparfaite**
  - AD → COL1A1, COL1A2
- Polycystic kidney disease (AD), Pseudoxanthome élastique (AR)

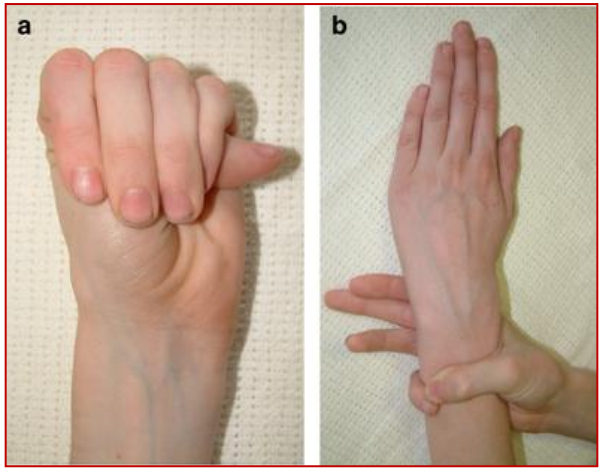

Causes génétiques d'AVC

Vasculopathies

- CADASIL
- CARASIL
- COL4A1
- Angiopathies amyloides héréditaires
- Cavernomatoses familiales
- Vasculopathies cérébro-rétiniennes (HERNS)
- CRMCC et COATS
- PADMAL
- Ehlers-Danlos IV
- Marfan
- Pseudoxantome élastique
- Neurofibromatose type 1
- Moya-Moya familiaux

Métaboliques

- Maladie de Fabry
- Mitochondriopathies
- Hyperhomocystéinémie
- Dyslipidémie familiale

Cardiologiques

- Myxomes familiaux
- Cardiomyopathies familiales
- Arythmies familiales

Hématologiques

- Drépanocytose
- Thrombophilies

Maladie de Fabry
Angiokeratoma corporis diffusum

- X-recessive →GLA (Xq21.3-q22)
- Prévalence : 1-5 / 10 000
- Homme ≠ Femme
- ↓ Activité α-galactosidase A lysosomale
  → accumulation Gb3

- Polyneuropathie
  →**Douleur**
- Atteinte cardiaque, cutanée, oculaire, rénale
- **AVC ischémique**

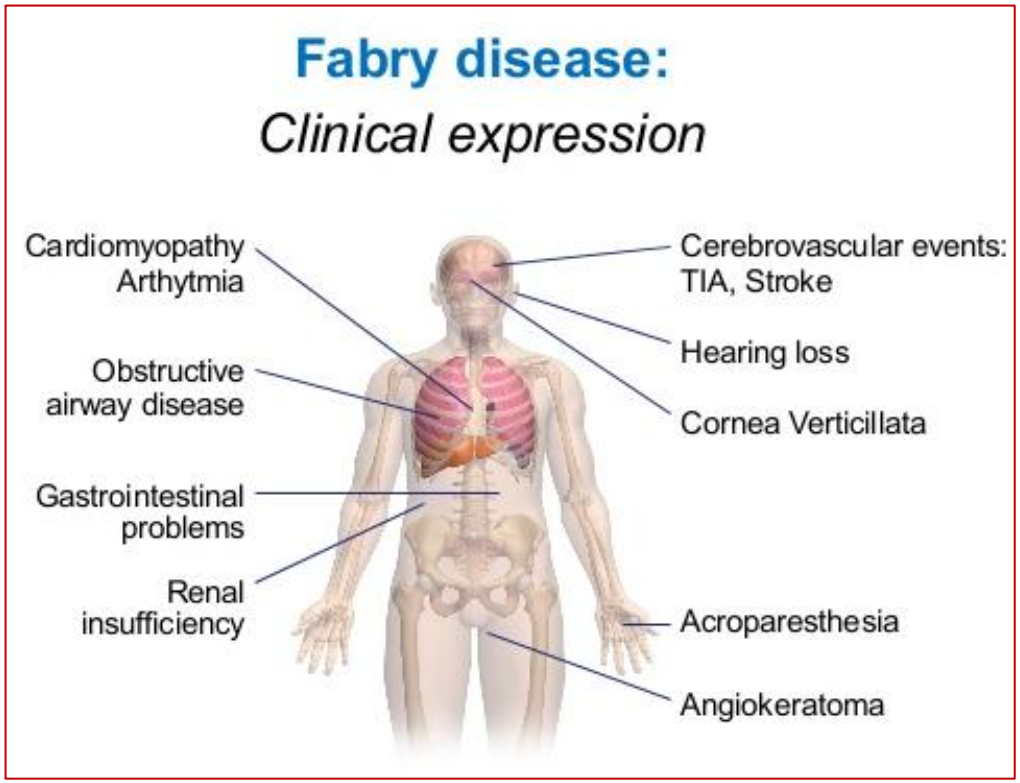

Caplan & Mohr, Rare stroke syndromes

Maladie de Fabry
Angiokeratoma corporis diffusum

- X-recessive → GLA (Xq21.3-q22)
- Prévalence : 1-5 / 10 000
- Homme ≠ Femme
- ↓ Activité α-galactosidase

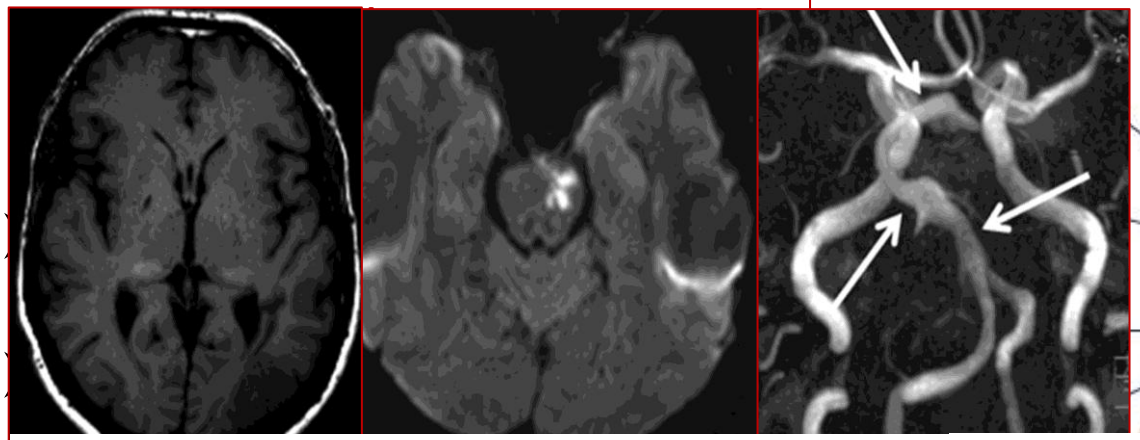

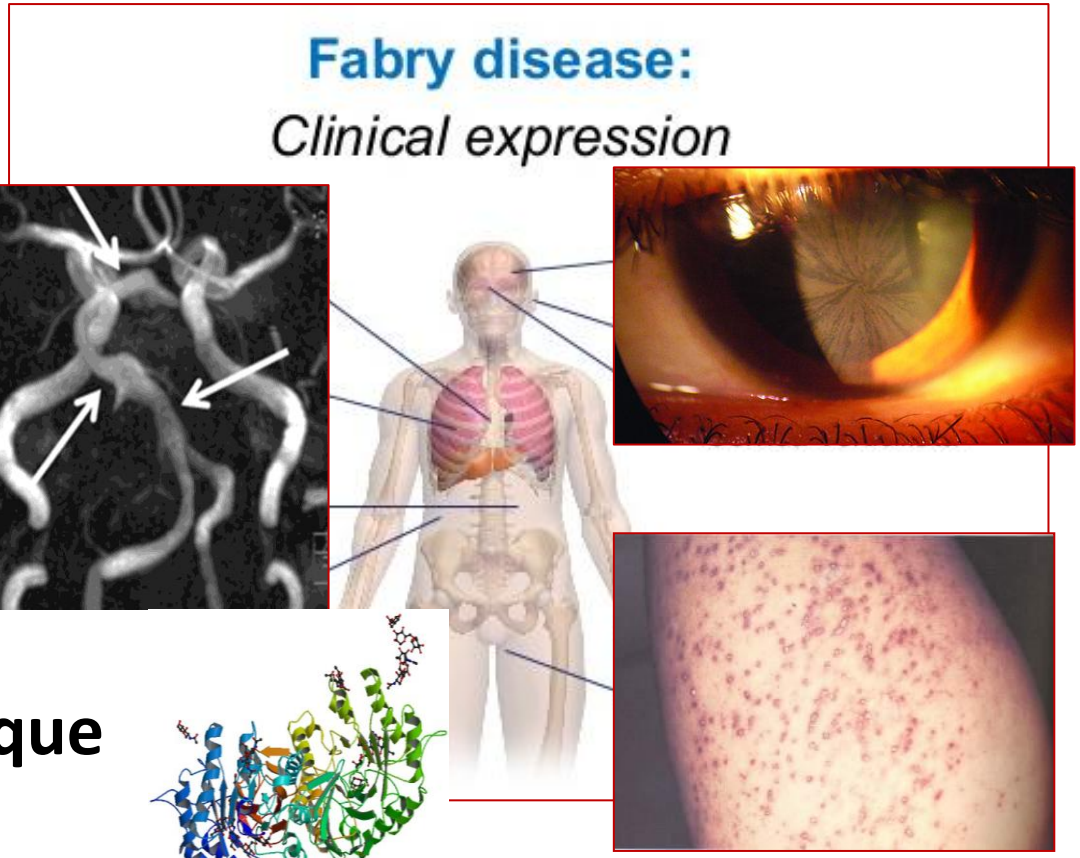

→ **Thérapie enzymatique substitutive**

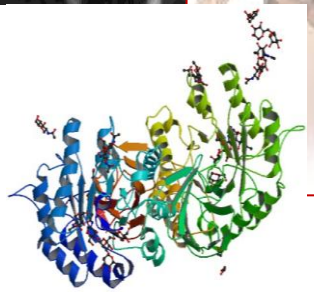

Caplan & Mohr, Rare stroke syndromes

Mitochondriopathies

- **Mitochondrial Encephalomyopathy, Lactic Acidosis and Stroke-like episodes**
  - Mutation ADN mitochondrial →3243A>G dans le gène *ARNt Leu (80%).* **Prévalence : 1-9 / 1 000 000**
  - Stroke-like →cortical-souscortical, pariéto-temporal/occipital → **Pas territoire artériel**
  - Epilepsie, céphalées, vomissement, retard mental, tb cognitifs HSM, Tb visuel
  - Etat fébrile, effort physique peuvent déclencher

- **Atteinte extraneuro**
  - myocardiopathie, surdité, diabète, petite taille, faiblesse musculaire

MELAS, Tzoulis Stroke 2009

Mitochondriopathies

- **Mitochondrial Encephalomyopathy, Lactic Acidosis and Stroke-like episodes**

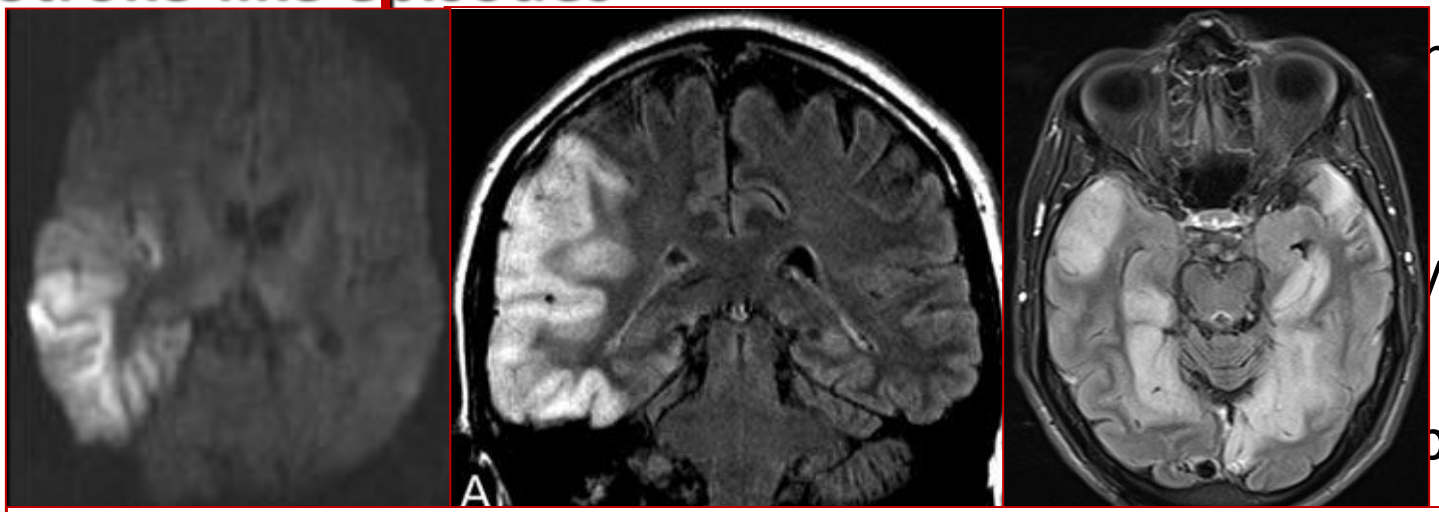

ne *ARNt*

/occipital

o cognitifs

- **MERRF →crises myocloniques**
- **Leigh sdr →lésions tronc et noyaux gris**
- **MNGIE →tb motricité gastro-intestinale**

esse

musculaire

MELAS, Tzoulis Stroke 2009

Approche diagnostique

Quand suspecter une mitochondriopathie?

- **Sujet jeune,** Histoire familiale (maternelle)
- Episodes stroke-like inexpliqués, migraines, épilepsie
- Taille basse, myopathie, neuropathie, perte auditive, cardiomyopathie/défets de conduction, cataracte, diabètes, tb endocrino, calcifications globus pallidus

- **Work-up :**
  - MRI, MR-spectroscopy (lactate), SPECT
  - Serum-lactate et pyruvate (>ratio)
  - CSF-lactate
  - Biopsie musculaire → Ragged-red fibers
  - Test génétique → Hétéroplasmie

Autres causes métaboliques d'AVC

- **Mutation** MTHFR (C677T, AR)
  → Hyperhomocystéinémie >100 µmol/L, ↑ CV risque
- **Hypercholéstérolémies familiales**

	Prévalence	Hérédité	Gène muté	Phénotype lipidique	Présentation clinique
Hypercholestérolémies					
• Hypercholestérolémie familiale classique (HF)	1/500	AD	Récepteur des LDL	↑↑↑ LDL	Athérosclérose précoce (MCV souvent < 60 ans), xanthomes tendineux, arc cornéen
• Déficit familial en apoB-100	1/700	AD	apoB-100	↑↑ LDL	Moins sévère que HF
• PCSK9	1/2500	AD	Proprotéine convertase subtisilin/kexin 9	↑↑ LDL	Moins sévère que HF
Hyperlipidémie familiale combinée	1-3/100	Complexe	Nombreux variants génétiques combinés	↑ triglycérides ↑ cholestérol non-HDL	Athérosclérose précoce, tendance au diabète de type 2 et au syndrome métabolique
Hypertriglycéridémie familiale	1/600	Complexe	Nombreux variants génétiques	↑↑ TG	Xanthomes, risque de pancréatite aiguë

Rutten-Jacobs, Stroke 2016; Brun, Rev Med Suisse 2012

Autres causes métaboliques d'AVC

- **Mutation** MTHFR (C677T, AR)
  → Hyperhomocystéinémie >100 µmol/L, ↑ CV risque
- **Hypercholéstérolémies familiales**

Rutten-Jacobs, Stroke 2016; Brun, Rev Med Suisse 2012

Causes génétiques d'AVC

Take home message



➢ 1- Quand suspecter

- AVC sujet jeune
- Pas de cause, AVC répétés
- FRCV << atteinte cérébrale
- Pattern radiologique

➢ 2- Quels arguments

- Anamnèse → Tb cognitifs, migraine
- Histoire familiale →Tb neuro inexpliqué, HSSB (SEP..)
- Signes extraneuro (ophtalmo, dermato..)

➢ 3- Comment investiguer

- Bilan élargi →Atteinte systémique associée
- Consultation cérébrovasculaire et génétique

Merci de votre attention

Simplicity is the extreme degree of sophistication

Leonardo da Vinci



UNIL | Université de Lausanne