

J. Costes¹, J. Delage¹, K. Casagrande¹, J. Prior², F. Sadeghipour^{1,3,4,5}

¹: Radiopharmacy Unit, Department of Pharmacy, Lausanne University Hospital and University of Lausanne, Lausanne, Switzerland. ²: Department of Nuclear Medicine and Molecular Imaging, Lausanne University Hospital and University of Lausanne, Lausanne, Switzerland. ³: Center for Research and Innovation in Clinical Pharmaceutical Sciences, Lausanne University Hospital and University of Lausanne, Switzerland. ⁴: Institute of Pharmaceutical Sciences of Western Switzerland, University of Geneva, University of Lausanne, Switzerland. ⁵: School of pharmaceutical sciences, University of Geneva, Switzerland.

Introduction.

Les scintigraphies aux hématies marquées au ^{99m}Tc ont des indications variées : recherche d'une rate ectopique ou d'une hémorragie digestive.

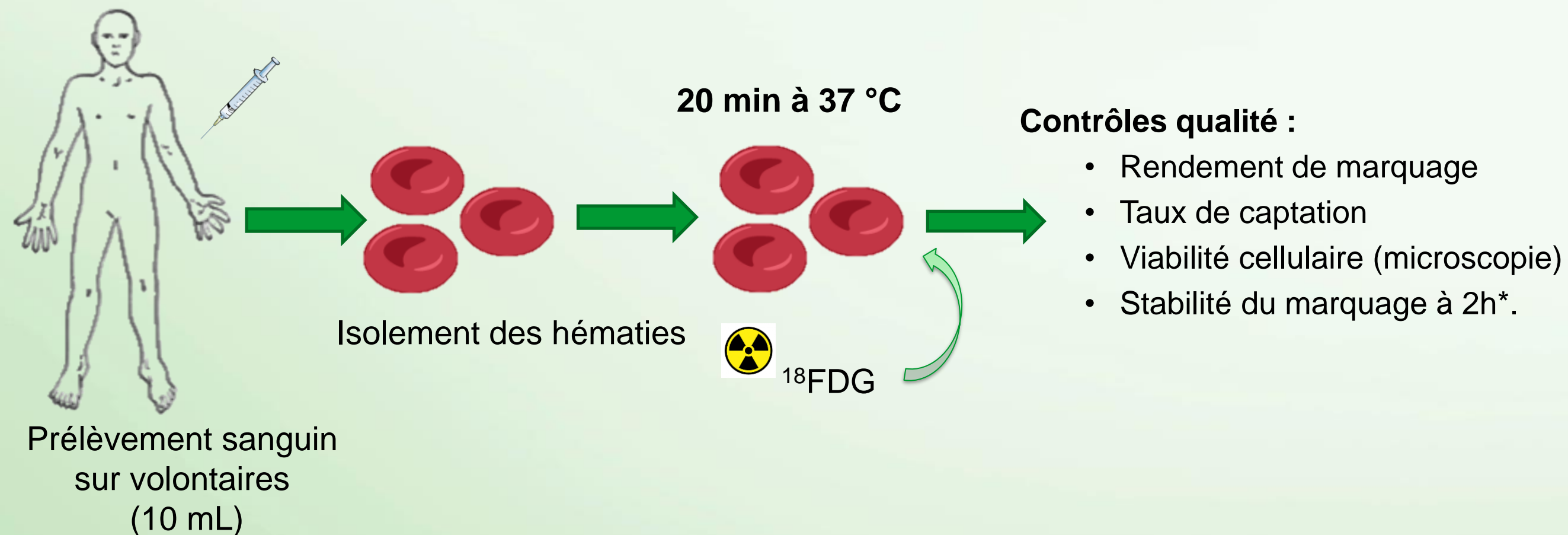
La sensibilité peut être insuffisante dans le cas de certaines hémorragies mineures. L'utilisation d'un traceur TEP (Tomographie par Emission de Positons) permettrait d'obtenir de bien meilleures performances tout en obtenant une meilleure résolution d'image.

Le choix s'est porté vers le ¹⁸FDG.

Objectifs.


Evaluer la faisabilité d'un tel marquage.

Matériel et méthodes.



* Evaluation de la stabilité par mesure du taux de relargage du ¹⁸FDG.

Résultats et discussion.



3 marquages tests réalisés.



Durée moyenne de la préparation : 80 min.

Rendement	Taux de captation	Viabilité	Stabilité à 2h
40.6 ± 11 %	51.8 ± 5.2 %	> 99 %	4.6 ± 0.1 %

Dosimétrie corps entier	Dosimétrie extrémités
13 ± 4.2 µSv	33.9 ± 13.5 µSv

Avantages	A améliorer
<ul style="list-style-type: none"> Activité finale suffisante pour une imagerie. Intégrité cellulaire respectée. Marquage stable dans le temps. Dosimétrie opérateur limitée. 	<ul style="list-style-type: none"> Rendement en optimisant les conditions de marquage (activité, durée incubation, privation des cellules en glucose¹...). Dosimétrie (protection des équipements...).

Conclusions.

Cette nouvelle méthode offre des perspectives diagnostiques prometteuses pour les recherches d'hémorragies digestives et de rates ectopiques grâce aux meilleures sensibilité et résolution d'image offertes par la TEP.